

## ～ 第23回特発性心室細動研究会プログラム・一般演題抄録 ～

日時：2026年2月7日（土）12:30～17:00

場所：大崎ブライトコアホール（3F ホール）

（東京都品川区北品川5-5-15/大崎ブライトコア3F）

当番幹事：因田 恭也（名古屋大学大学院医学系研究科 循環器内科学）

<関係者への連絡>

\*PC 受付 11:30～

\*幹事会 11:45～12:20

・会場案内は最後のページに掲載しております。

### ～プログラム～

12:30～12:35 代表幹事の挨拶

青沼 和隆（水戸済生会総合病院 循環器内科）

12:35～12:40 開会の辞（第23回年次研究会・当番幹事）

因田 恭也（名古屋大学大学院医学系研究科 循環器内科学）

12:40～12:55 事務局報告

相澤 義泰（日本医科大学付属病院 循環器内科）

12:55～13:50 一般演題1. <1演題/発表9分/質疑3分>

－ Brugada 症候群を含む J 波症候群の ablation に関する研究または症例報告 －

座長：森田 宏（岡山大学学術研究院医歯薬学領域 先端循環器治療学）

深水 誠二（東京都立広尾病院 循環器内科）

1-1. Na チャネル遮断薬負荷による不整脈基質の変化を高密度マッピングで評価し得た Brugada 症候群の 1 例

日本医科大学付属病院 循環器内科

○蜂須賀 誠人

1-2. Brugada 症候群と LQT3 の特徴を併せ持ち、SCN5A(c. 5347G>A; p. E1783K) 変異を認めた 1 例

名古屋大学大学院医学系研究科 循環器内科学

○福島 大史

1-3. イソプロテレノールで増悪した VF storm に対して右室基部側壁起源 PVC アブレーションが奏功した Brugada 症候群の 1 例

岡山大学 循環器内科

○小寺 順久

\*一般演題2. の演題ですが演題数調整の為、1-4. での発表をお願いしております。

1-4. Short-coupled variant of torsade de pointes(SCVTdP) の再発による VF storm に対して、心外膜アブレーションが奏功した 1 例

小倉記念病院 循環器内科

○廣上 潤

◆ 座長まとめ

13 : 50~14 : 05 休憩

※ロビーにてドリンクサービスを行っております。

14 : 05~14 : 35 コーヒーブレイクセミナー（共催：日本メドトロニック株式会社）

テーマ：- Extra-vascular ICD (EV-ICD) -

座長：高木 雅彦（関西医科大学総合医療センター 不整脈治療センター）

演者：小鹿野 道雄（国立病院機構静岡医療センター 循環器内科）

14 : 35~15 : 30 一般演題2. <1演題/発表9分/質疑3分>

- J波症候群以外の心室細動（器質的心疾患を含む）の ablation に関する研究または症例報告 -

座長：片岡 直也（富山大学大学院医学薬学研究部 内科学第二）

夢田 浩（福井大学医学部 循環器内科学）

2-1. 準緊急 Trigger VPC アブレーションによりコントロールし得た虚血性心室細動の1例  
土浦協同病院 循環器内科

○原 聡史

2-2. 冠動脈形成術後に生じた多形性心室頻拍/心室細動に対し、左脚前後枝間の Purkinje de-networking ablation が著効した虚血性心筋症の1例

横浜市立みなと赤十字病院 循環器内科

○加藤 祐樹

2-3. Gitelman 症候群に合併した VF storm に対して、His-Purkinje network 起源の Trigger VPC に対するカテーテルアブレーションが奏功した1例

山梨大学大学院総合研究部医学域 内科学講座循環器内科学教室

○斎藤 惇平

2-4. 右室起源 short-coupled variant IVF の1例

富山大学附属病院 第二内科

○野本 裕右

◆ 座長まとめ

15 : 30~15 : 45 休憩

※ロビーにてドリンクサービスを行っております。

15 : 45~16 : 55 イブニングセミナー

座長：因田 恭也

（名古屋大学大学院医学系研究科 循環器内科学）

- The fifth Chamber of the Heart and Cardiogenetic substrate -

Carlo Pappone

Professor of Cardiology - Università Vita e Salute San Raffaele Director  
of Department of Arrhythmology and Electrophysiology

- IRCCS Policlinico San Donato (Milano)

16 : 55~17 : 00 閉会の辞（第24回年次研究会・当番幹事）

渡邊 英一（藤田医科大学ばんだね病院 循環器内科）

一般演題1. - Brugada 症候群を含む J 波症候群の ablation に関する研究または症例報告 -

1-1.

Na チャネル遮断薬負荷による不整脈基質の変化を高密度マッピングで評価し得た Brugada 症候群の 1 例

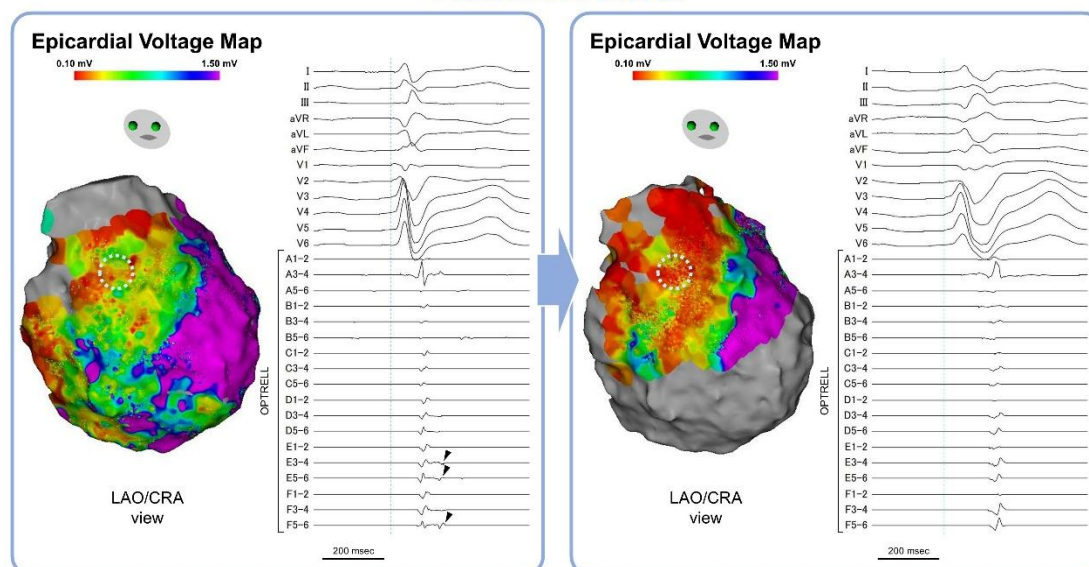
○蜂須賀誠人<sup>1)</sup>、岩崎雄樹<sup>1)</sup>、小林誠<sup>1)</sup>、平山浩章<sup>1)</sup>、土井田祐子<sup>1)</sup>、岡島周平<sup>1)</sup>、伊藤紳晃<sup>1)</sup>  
藤本雄飛<sup>1)</sup>、村田広茂<sup>1)</sup>、相澤義泰<sup>1)</sup>、淀川顕司<sup>1)</sup>、清水渉<sup>2)</sup>、浅井邦也<sup>1)</sup>

1) 日本医科大学付属病院 循環器内科

2) 新東京病院 心臓内科

症例は Brugada 症候群を背景とした心室細動 (VF) 蘇生後で植込み型除細動器植込み後の 51 歳男性。VF ストームをきたしたため緊急カテーテルアブレーションを施行。心外膜アプローチを行い心外膜基質の高密度マッピングを行うと、Bipolar voltage map にて右室流出路から自由壁、および左室後下壁の心外膜側に低電位領域が確認された。右室流出路の心外膜側では広範囲に double potential が記録された (図左)。最遅延部位は double potential の second component が ST segment の J 点に相当する最遅延の興奮時相であり、Ripple mapping により局所の二相性の興奮が確認され、局所の伝導障害が示唆された。心内膜基質の高密度マッピングでは右室流出路の局限した一部に低電位領域が確認された。心室頻回刺激で VF トリガーとなった PVC の誘発を試みたが、容易に VF に移行し除細動抵抗性を示したため断念した。ピルジカイニド (0.4 mg/kg) を投与すると、QRS 幅は 108ms から 150ms に延長し、心外膜の右室流出路から自由壁の低電位領域は拡大したが、ピルジカイニド投与前に右室流出路の心外膜側の最遅延の興奮時相の電位は消失し single potential に変化した (図右)。Ripple mapping でも局所の興奮は一相性であることが確認され、左室後下壁の心外膜側が最遅延興奮部位となった。拡大した右室流出路から自由壁、および左室後下壁の低電位領域に高周波通電を行い、遅延電位は消失し、心室プログラム刺激による VF の非誘発を確認した。退院後 8 ヶ月の経過観察で VF 再発を認めていない。高密度マッピングによりピルジカイニド投与後の局所興奮の変化から心内膜側から心外膜側にかけての transmural な伝導ブロックが生じたことが示唆され、Brugada 症候群における不整脈原性基質の 3 次元的多様性と関連する特異的な伝導障害部位を検討し得たため報告する。

Pilsicainide 負荷後



一般演題1. - Brugada 症候群を含む J 波症候群の ablation に関する研究または症例報告 -

1-2.

Brugada 症候群と LQT3 の特徴を併せ持ち、SCN5A (c. 5347G>A; p. E1783K) 変異を認めた 1 例

名古屋大学大学院医学系研究科 循環器内科学

○福島大史、因田恭也、平松武宏、足立健太郎、寺岡翼、太田竜右、宮前貴一、宮澤宏幸、下條将史  
柳澤哲、辻幸臣、室原豊明

Brugada 症候群は、Na チャネル遺伝子 SCN5A の変異によって生じることが多く、同遺伝子変異は QT 延長症候群 3 型 (LQT3) でも報告されている。しかし、両者は心臓電気生理学的基盤や致死性不整脈の発現機序が異なり、治療戦略も大きく異なる。今回、その両方の特性を併せ持ち、治療およびフォローアップに難渋した症例を経験した。

症例は、30 歳台後半の男性。X-2 年に仕事や飲酒後に失神のエピソードがあり、紹介医を受診した。心電図で Type 1 Brugada 型波形と QT 延長を認め、精査加療目的に当院紹介となった。皮下植え込み型除細動器 (S-ICD) 移植されたが、複数回の心室細動に対する適切作動があり、X 年 10 月にアブレーション目的に入院となった。心外膜側をマッピングすると右室流出路から右室自由壁に広範に遅延電位を認め、同部位を焼灼した。その後、一時的に安定していたが、X+1 年 6 月以降に複数回の適切作動があり、X+2 年 4 月に再アブレーションとなる。右室流出路、三尖弁輪、右室下壁に遅延電位を認め、広範に通電した。しかしながら、その後も 2 回の適切作動があった。

一方、娘が学校検診で QT 延長を指摘されたことから、患者および娘に遺伝子解析を行ったところ、双方に SCN5A のミスセンス変異 (c. 5347G>A; p. E1783K) を認めた。なお患者の父および祖母は、遺伝子解析は行っていないものの、洞不全症候群に対してペースメーカー移植歴がある。

本症例は、Brugada 症候群と LQT3 の表現型を併せ持ち、遺伝的背景の強い稀な一例であり、その病態と管理方針について文献的考察を加えて報告する。

## 一般演題1. - Brugada 症候群を含む J 波症候群の ablation に関する研究または症例報告 -

1-3.

### イソプロテレノールで増悪した VF storm に対して右室基部側壁起源 PVC アブレーションが奏功した Brugada 症候群の 1 例

岡山大学 循環器内科

○小寺順久、浅田早央莉、森田宏、松尾啓太、増田拓郎、上岡亮、中川晃志、西井伸洋、湯浅慎介

症例は 50 歳男性、47 歳時に検診で心電図異常を指摘された。家族歴は、父が 39 歳で就寝中に突然死している。本人の失神歴はない。Type 1 心電図を認めた。明らかな基礎疾患は認められず、右室心尖部から行った心室プログラム刺激(400/240/220)で心室細動(VF)が誘発された。ピルジカインド負荷により、右側胸部誘導の ST は増強し、イソプロテレノール投与で ST は減高した。無症候だが、典型的な type 1 心電図に加え、QRS 幅増大、f-QRS などの高リスク所見を有し、家族歴、プログラム刺激での誘発性から植込み型除細動器(ICD)の植え込みを行った。ICD 植え込み後、48 歳時に VF に対する shock 作動があり、ジソピラミド 300mg 内服を追加した。しかし、50 歳時に再度 VF に対する shock 作動があり、キニジン 300mg 内服に変更するも、1 ヶ月後に供給停止となり、キニジンをブレッタル 100mg に変更した。2 週間後、VF による ICD 作動と非持続性心室頻拍(NSVT)頻発のため緊急入院となった。

NSVT、VF はいずれも単型性心室期外収縮(PVC)を trigger として誘発されていた。少量イソプロテレノール投与を行い、VT/VF storm の鎮静化を試みるも、逆に PVC が頻発し、更に VF が誘発され、ICD が shock 作動した。薬剤抵抗性の VT/VF storm に対して準緊急でアブレーション治療を行った。VF の trigger PVC は、イソプロテレノール、アドレナリン投与下での心房、心室刺激で容易に誘発された。PVC の起源は、右室三尖弁輪 9 時であり、PVC 時には QRS に 42 ms 先行する fragmented prepotential を認め、洞調律時には、late potential を認めた。Pace map では、stim-delay を伴う良好な pace map が得られ、同部位での通電後、trigger PVC は消失し、カテコラミン刺激による VT/VF の自然発作は認めなくなった。

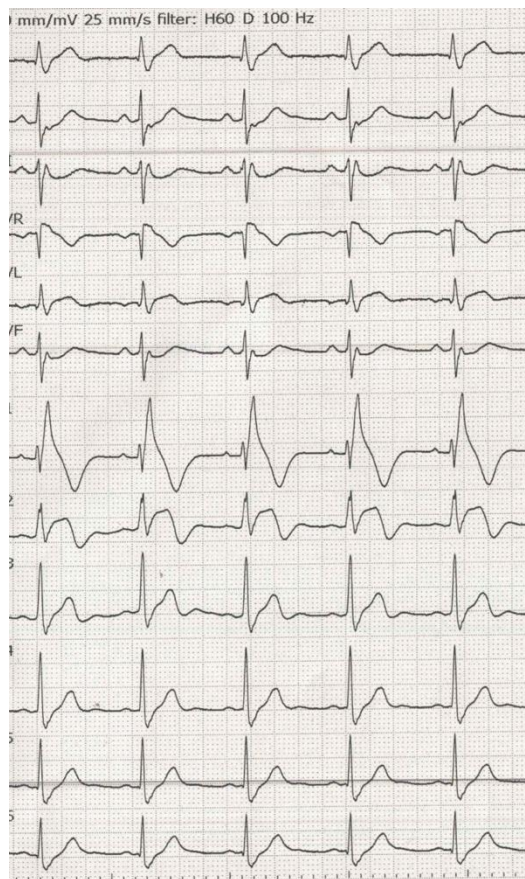
右室 voltage map を作成したところ、右室流出路、右室自由壁、右室流入路に低電位領域を認め、同部位には、dull な late potential も認められ、far field 電位として捉えられる右室心外膜基質が示唆された。

リスモダン 300mg、ビソプロロール 2.5mg の内服を継続し経過観察中であるが、以後 4 年間 ICD 作動を認めず経過している。Brugada 症候群で、イソプロテレノールなどのカテコラミン刺激により trigger PVC が更に頻発、VF storm となった。

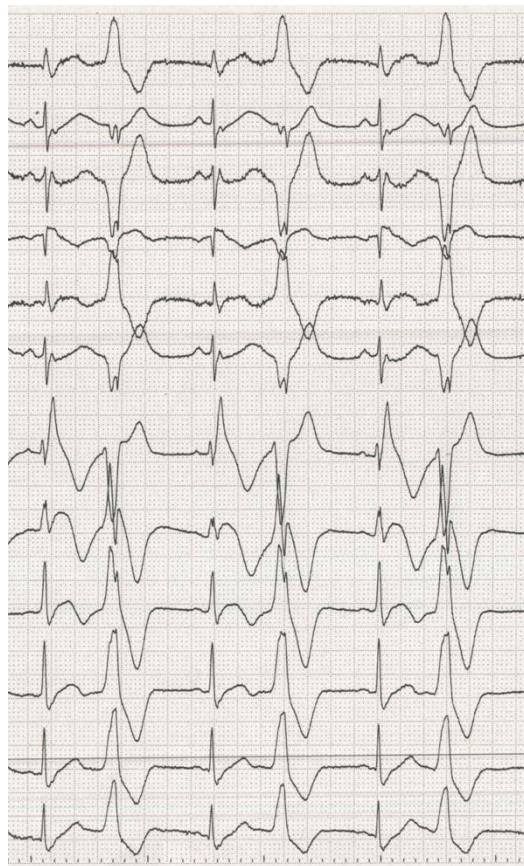
三尖弁輪起源の trigger PVC に対するカテーテルアブレーションが奏効した稀な症例であり、報告する。



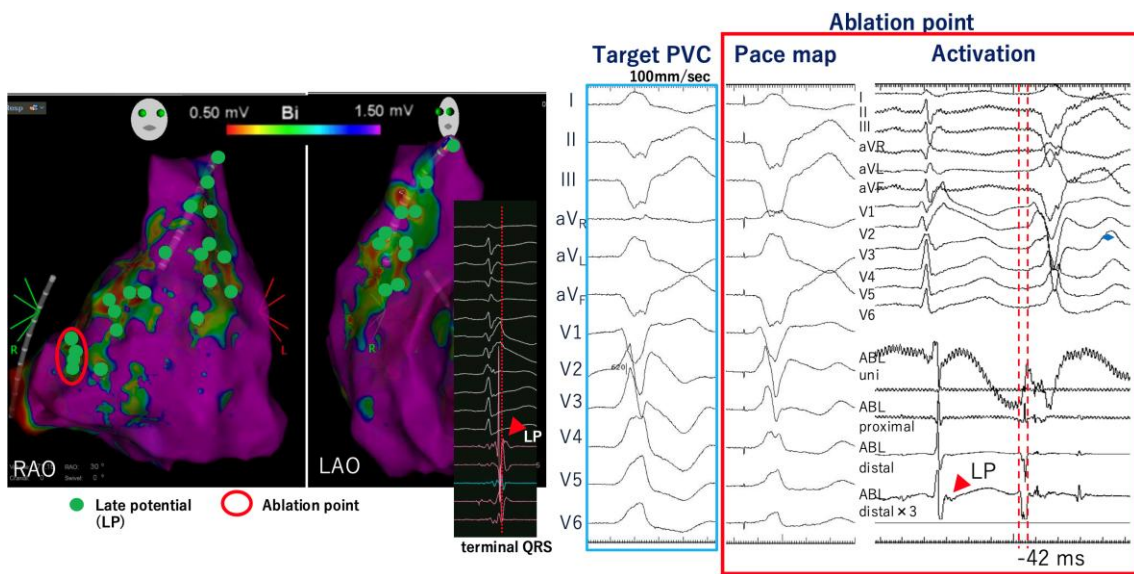
イソプロテレノール投与前



イソプロテレノール投与 trigger PVC



異常部位での 3D マップと局所電位



\*一般演題2. の演題ですが演題数調整の為、1-4. での発表をお願いしております。

一般演題2. - J 波症候群以外の心室細動（器質的心疾患を含む）の ablation に関する研究  
または症例報告 -

1-4.

Short-coupled variant of torsade de pointes(SCVTdP)の再発による VF storm に対して、心外膜アブレーションが奏功した1例

○廣上潤<sup>1)</sup>、園田浩一郎<sup>2)</sup>、福嶋理知<sup>2)</sup>、松村一騎<sup>2)</sup>、吉田智<sup>2)</sup>、室屋隆浩<sup>2)</sup>、新北浩樹<sup>2)</sup>  
波田史郎<sup>2)</sup>、廣島謙一<sup>1)</sup>

1)小倉記念病院

2)佐世保市総合医療センター

症例は23歳女性。20歳で意識消失発作あり、心電図でTorsade de Pointes (TdP) 波形を認め、搬送となった。搬送時の心電図ではTdPに先行して連結期が短い心室期外収縮(PVC)が多発していた。突然死の家族歴はなく、冠動脈造影検査では冠動脈に有意狭窄はなく、アセチルコリン負荷で冠攣縮も誘発されなかった。電気生理学的検査では心室頻拍/心室細動(VF)の誘発はされず、QT延長症候群、Brugada 症候群およびカテコラミン誘発性多形性心室頻拍の遺伝子検査も陰性であった。Short-coupled variant of torsade de Pointes(SCVTdP)の診断でS-ICD 植え込みを行いβ遮断薬を導入して退院となったが、SCVTdPを繰り返したためカテーテルアブレーション(CA)を施行した。Trigger PVCはPrukinje 電位を認めた右室下壁を通電し消失、抗不整脈薬を内服していなくてもPVCは抑制されておりICD作動なく経過していた。3年後にICD作動があり、以前と異なる波形のtrigger PVCからTdPを繰り返していたため2回目のCAを行い、PVCは一時的に抑制されたが再燃しVF stormとなった。薬物療法では抑制できず人工呼吸管理、ECMO挿入を必要としたためtrigger PVCおよびVF stormに対する3回目のCAを目的に当院へ紹介となった。PVCに先行するPrukinje 電位は認めず、Trigger PVCは心外膜側起源が疑われたため、心内・外膜の両方をマッピングした。洞調律時の異常電位を同定するためEarly meets late(EML)を指標に異常電位のsubstrate mapを作成した。EMLでハイライトされた異常電位を通電しVF driverの修飾を行い、合わせてPVCの最早期部位を通電しPVCの消失に成功した。以後TdPの再発なく人工呼吸器・ECMOからの離脱に成功し、自宅退院となった。

## 一般演題2. - J波症候群以外の心室細動（器質的心疾患を含む）の ablation に関する研究 または症例報告 -

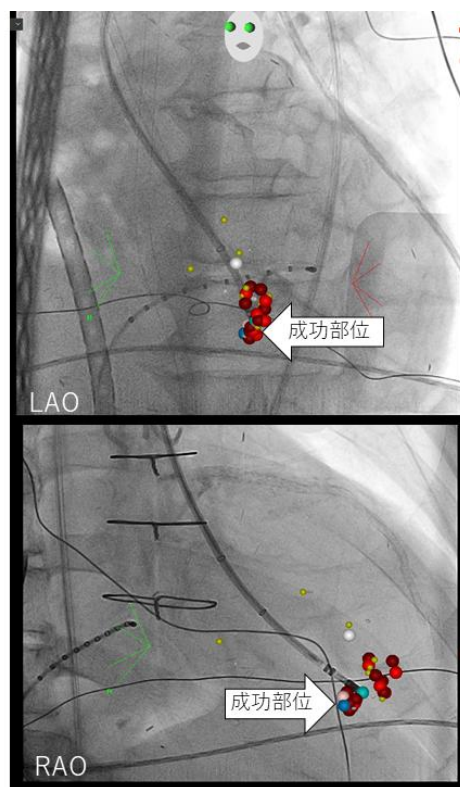
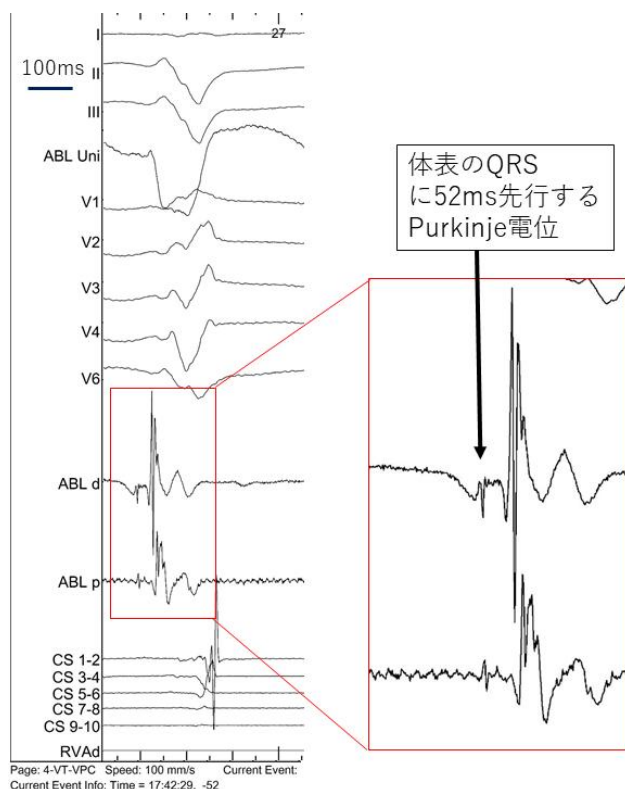
### 2-1.

#### 準緊急 Trigger VPC アブレーションによりコントロールし得た虚血性心室細動の1例

土浦協同病院 循環器内科

○原聡史、下里光、瀬戸口実玲、石沢太基、仲田恭崇、佐藤慶和、三輪尚之、久佐茂樹、蜂谷仁

65歳男性。55歳時に糖尿病性腎症に対して維持導入。57歳時に虚血性心筋症に対してLITA-LADを含む3枝の冠動脈バイパス術後。3ヶ月前より透析時頻回に心房細動が出現し透析困難となるため、心房細動に対してカテーテルアブレーションを施行。拡大肺静脈隔離後左房マッピング中に心室細動(VF)が出現した。VFは除細動、アミオダロンで停止せずPCPSの挿入を行い、LITAに99%狭窄を確認しPCI施行。X+1日にPCPSを離脱した。しかしX+3日にVPCからVFとなり、VFのコントロールはつかずPCPSを再挿入した。12誘導ホルター心電図で初回のVFを誘発した心室期外収縮(VPC)と同様の上方軸・右脚ブロック型のVPCが認められた。新規虚血所見も認めないため、VFのコントロール目的にPCPS下X+7日に準緊急的にVPCアブレーションを行った。VPC時にQRS開始点から52ms先行する異常Purkinje様電位が記録される左脚後枝領域にてpace mapが一致し、同部への通電でVPCの消失が得られた。また同部はLITA99%狭窄領域と一致していた。その後VFはコントロールされPCPS抜去、再挿入なく経過した。心筋虚血が関連した心筋梗塞遠隔期の繰り返す心室細動に対しVPCアブレーションが奏功した症例を経験した。





一般演題2. - J 波症候群以外の心室細動（器質的心疾患を含む）の ablation に関する研究  
または症例報告 -

2-2.

冠動脈形成術後に生じた多形性心室頻拍/心室細動に対し、左脚前後枝間の Purkinje de-networking ablation が著効した虚血性心筋症の 1 例

横浜市立みなと赤十字病院 循環器内科

○加藤祐樹、村田和也、新井紘史、小田惇仁、喜舎場順一、安井由美、山内康熙

症例は 77 歳女性。2025 年 1 月 6 日より息切れ症状が出現し近医を受診。心電図に ST 変化はなかったが、トロポニン陽性かつ心不全所見を認め、A 病院に入院。心エコーで左室前壁の壁運動低下を認め、緊急冠動脈造影で LAD#6 に高度石灰化を伴う 99%狭窄、#7-8 に 75%狭窄を認めたため、PCI を施行しバルーン拡張術で終了。術後 CPK 上昇は認めず。翌日より PVC と Torsades de pointes を認めアミオダロンを投与したが、心室細動を生じたためオーバードライブペーシングを実施。その後ロータブレードとステントによる追加 PCI を施行。1 月 15 日にペーシング中止後、再度、心室細動を生じたため当院へ転院となった。右脚ブロック型で主に下方軸を呈する多源性 PVC が頻発しており、CARTO および Optre11 を用いて下方軸型 PVC を指標にマッピング施行。左脚後枝マッピング中に進出ブロック伴う Purkinje potential の異常興奮を認めた。同部位での pacemap 波形は PVC 波形と異なるが同部位で焼灼し PVC は消失した。しかしながら、イソプロテレノール負荷により別波形の PVC が出現するようになり、いずれの PVC も Purkinje potential が先行しており、最終的には左脚後枝から前枝までの間を面状に de-networking ablation を行った。その後、すべての PVC は消失した。後日 ICD を植込みフォローしているが、半年間再発は認めない。左脚 de-networking ablation が奏功した虚血性心筋症の一例を報告する。

一般演題2. - J波症候群以外の心室細動（器質的心疾患を含む）の ablation に関する研究  
または症例報告 -

2-3.

Gitelman 症候群に合併した VF storm に対して、His-Purkinje network 起源の Trigger VPC に対するカテーテルアブレーションが奏功した一例

山梨大学大学院総合研究部医学域 内科学講座循環器内科学教室  
○斎藤惇平、黒木健志、須藤洸司、朝比奈千沙、後藤剛顕、佐藤明  
いわき市医療センター 循環器内科  
瀬川将人、渡辺翼  
筑波大学 循環器内科  
村越伸行  
水戸済生会総合病院  
青沼和隆

症例は生来健康の運送業 25 歳男性。202X 年 6 月、猛暑の中引っ越し作業中に卒倒し、同僚が救急要請。Bystander CPR なく救急隊到着時 VF で計 7 回の除細動後、洞調律復帰し近医へ搬送された。来院時代謝性アシドーシスにもかかわらず K 値は 2.6mmol/L と異常低値であった。冠動脈造影は正常で、ICU 入室後、280ms と連結期の短い VPC 多発から繰り返し VF へ移行した。VF は除細動にて洞調律化するも複数の抗不整脈薬や心室ペーシングにても抑制困難であり、Impella および ECMO を導入し、深鎮静にて挿管管理とした。K 値は補正され 4 台を維持、状態は徐々に安定し、第 6 病日 ECMO 抜去、第 7 病日に Impella 抜去するも、同日再度同様の VPC から TdP の頻発を認めた(図 1)。第 8 病日アブレーションを施行、3 種類の VPC は全て RBBB 型で電気軸が異なり VPC1 はⅡ誘導(+), VPC2 はⅡ誘導(+/-), VPC3 はⅡ誘導(-)であった(図 2)。最も頻発した VPC1 は、左室中隔の左脚末梢で QRS から 37ms 先行、ペースマップも PAS098 と良好、同部で Abl を開始し、VPC1 は一過性消失後、再度出現するも頻度は減少した。左室中隔でより中枢側の明らかな脚電位を認める部位で Pacemap を行ったところ、出力変化により VPC1-3 それぞれに比較的類似した 3 種類の QRS 波形が得られた。同部で Abl 開始したところ、通電中 Incessant な Repetitive ventricular response が得られ、通電後は全ての VPC が消失した。第 9 病日抜管し、その後は VF 再発なく、神経学的後遺症もなく回復、WCD 着用後退院し、後日 S-ICD 植え込みが行われた。遺伝子検査の結果、SCN5A、LMNA 等は異常なく、Gitelman 症候群の原因遺伝子である SLC12A3 遺伝子に病的バリエーションを認めた。我々の知る限り Gitelman 症候群に伴う VF storm に対するアブレーションの報告例は認めず、報告する。

## 一般演題2. - J波症候群以外の心室細動（器質的心疾患を含む）の ablation に関する研究 または症例報告 -

2-4.

### 右室起源 short-coupled variant IVF の1例

富山大学附属病院 第二内科

○野本裕右、片岡直也、内田圭祐、絹川弘一郎

【症例】57歳男性【主訴】失神【現病歴】うつ病のため近医精神科通院中であったが、失神歴はこれまで指摘されていなかった。今回、前日より複数回の失神を認め、救急搬送日になって便失禁を伴う失神が出現したため、家人が救急要請した。救急車内で心室細動（VF）が確認され、AEDによる除細動を要した。急性冠症候群が疑われ紹介医で緊急冠動脈造影検査が実施されたが、有意狭窄は認めなかった。心エコーでも明らかな器質的異常は指摘できず、特発性VFと考えられた。そのまま入院したがVF electrical stormとなり、薬物治療（硫酸マグネシウム・リドカイン・ランジオロール）・深鎮静（人工呼吸器管理）・右室オーバードライブペーシングに抵抗性を示したため、当院に転院搬送となった。搬送中、計40回以上の除細動を要したため、当院で可及的にVA-ECMO循環を確立した後に緊急アブレーションを行った。VFは、coupling interval 250msecのtrigger PVCが先行し、short-coupled variant VFと診断した。Trigger PVC波形は北東軸＋左脚ブロック型で、右室起源と考えられた。マッピングの結果、調節帯と自由壁の移行部付近で、Purkinje電位が先行してtrigger PVCが出現する電位が記録された。Trigger PVCを焼灼する為、調節帯上を心腔内超音波で確認しながら焼灼した。また病勢の重症度を鑑み、Purkinje de-networkingも同時に行う方針とし、調節帯から自由壁側へも通電範囲を広げた。最終的に右脚ブロックとなったが、イソプロテレノール負荷やペーシング刺激でPVCは全く出現しなくなり、手技を終了した。第38病日にリハビリテーション目的に紹介医へ転院したが、現在までVFの再発無く、約1年が経過している。

【考察】IVFのうち、右室起源のものは12%程度と報告されている。IVFは、Purkinje networkがVF維持に関与すると考えられているが、trigger PVCの消失をendpointとするか、de-networkingをendpointとすべきか議論が残る。右室Purkinje networkの解剖に関する既報を含め、比較的稀な右室起源IVFの一例を報告する。

## - 会場案内 -

大崎ブライトコアホール（3F ホール） <https://osaki-hall.jp>

東京都品川区北品川 5-5-15/大崎ブライトコア 3F/TEL:03-5447-7130

<交通案内> ・ JR 山手線・JR 埼京線・JR 湘南新宿ライン「大崎」駅より、徒歩 5 分  
・ りんかい線「大崎」駅より、徒歩 5 分

